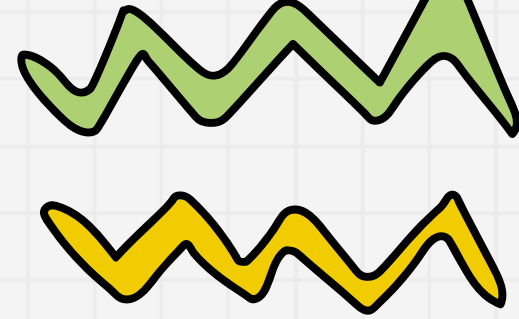


**“DOCTORA, A MI HIJA LE
HAN SALIDO 2 BULTOS...
PARECE UNA EXTRATERRESTRE”**

Alba Panalés Romera



CONTENIDOS

Caso clínico

Diagnóstico diferencial

Manejo

Diagnóstico

Conclusiones



CASO CLÍNICO



Niña, 3 años


Aparición brusca de 2 bultos en región temporomandibular

Dolor a la masticación

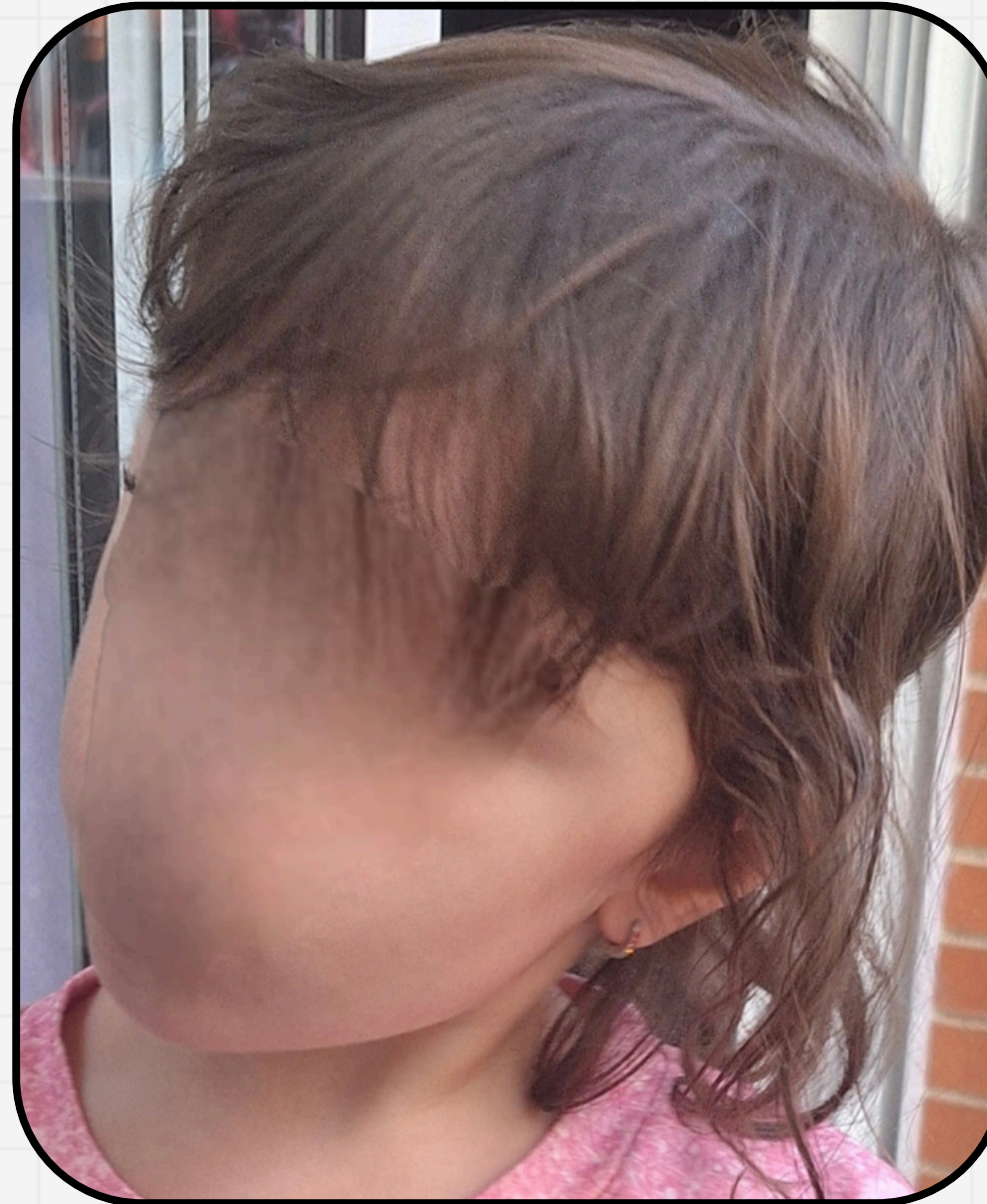

Afebril, no clínica infecciosa



No traumatismo previo


Limitación de la apertura oral



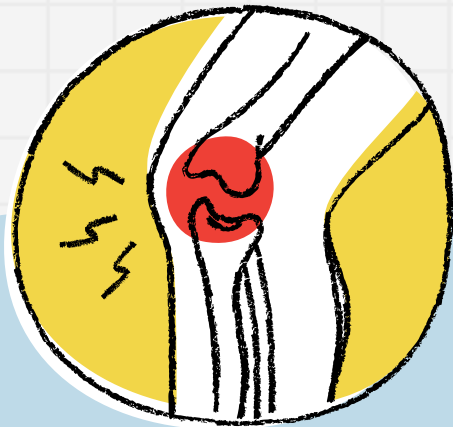
Ibuprofeno c/6-8 horas
(SUAP)





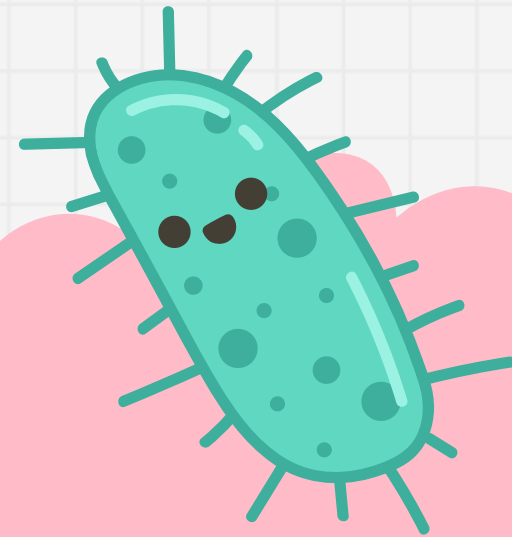


DIAGNÓSTICO DIFERENCIAL



Artritis idiopática juvenil

Artralgias
Signos de flogosis locales
Rigidez matutina
Cojera
Fatiga o cansancio
Fiebre intermitente
Inflamación ocular (uveítis)



Infección

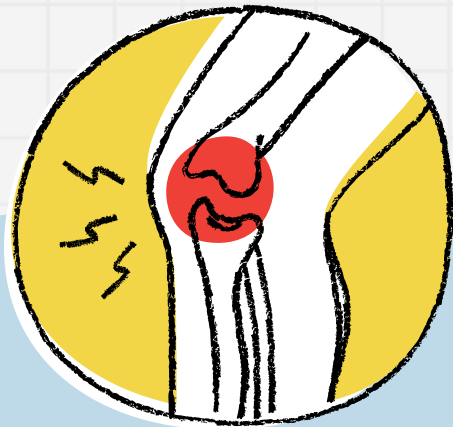
Dolor en la articulación
Signos de flogosis locales
Fiebre
Mialgias



Traumatismo

Antecedente traumático

DIAGNÓSTICO DIFERENCIAL



~~Artritis idiopática juvenil~~

Artralgias

Signos de flogosis locales

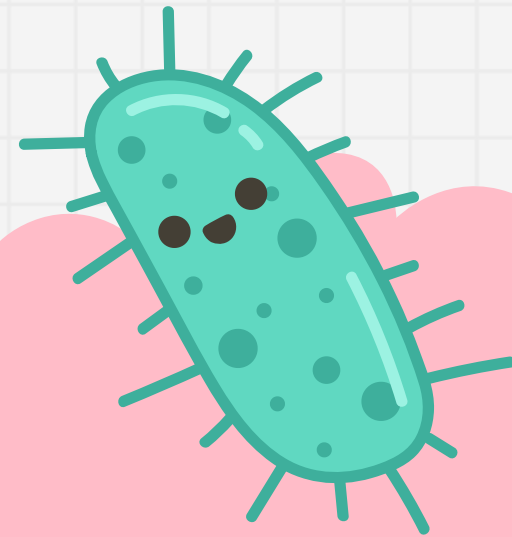
Rigidez matutina

Cojera

Fatiga o cansancio

Fiebre intermitente

Inflamación ocular (uveítis)



Infección

Dolor en la articulación

Signos de flogosis locales

Fiebre

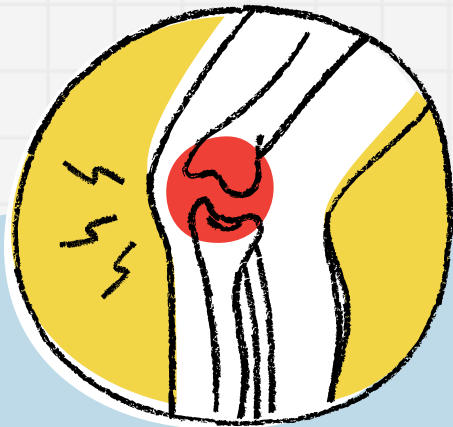
Mialgias



Traumatismo

Antecedente traumático

DIAGNÓSTICO DIFERENCIAL



~~Artritis idiopática juvenil~~

Artralgias

Signos de flogosis locales

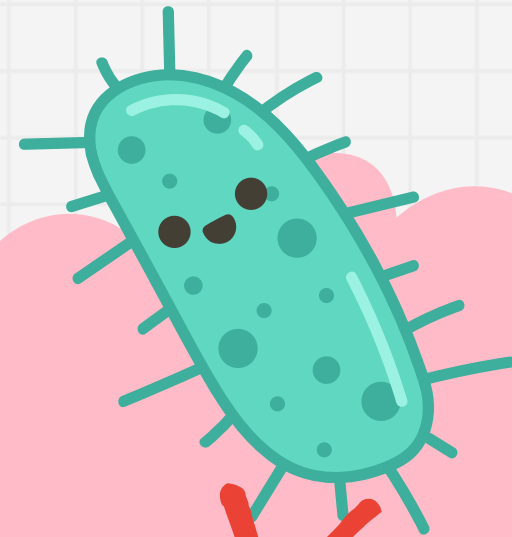
Rigidez matutina

Cojera

Fatiga o cansancio

Fiebre intermitente

Inflamación ocular (uveítis)



~~Infección~~

Dolor en la articulación

Signos de flogosis locales

Fiebre

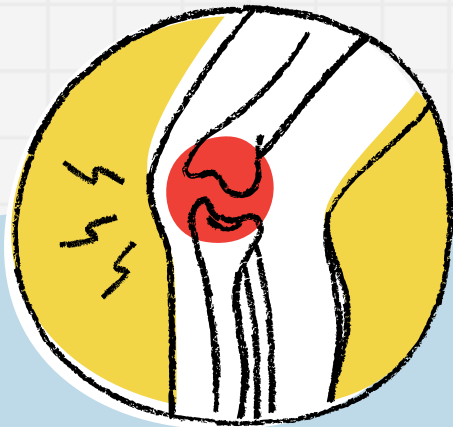
Mialgias



Traumatismo

Antecedente traumático

DIAGNÓSTICO DIFERENCIAL



~~Artritis idiopática juvenil~~

Artralgias

Signos de flogosis locales

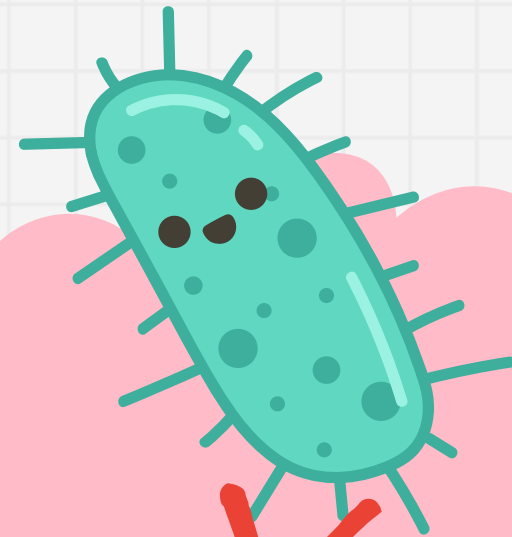
Rigidez matutina

Cojera

Fatiga o cansancio

Fiebre intermitente

Inflamación ocular (uveítis)



~~Infección~~

Dolor en la articulación

Signos de flogosis locales

Fiebre

Mialgias



~~Traumatismo~~

Antecedente traumático



REHISTORIANDO...



TORIAND

MANEJO



Tratamiento antiinflamatorio pautado (Ibuprofeno)

Reposo funcional mandibular

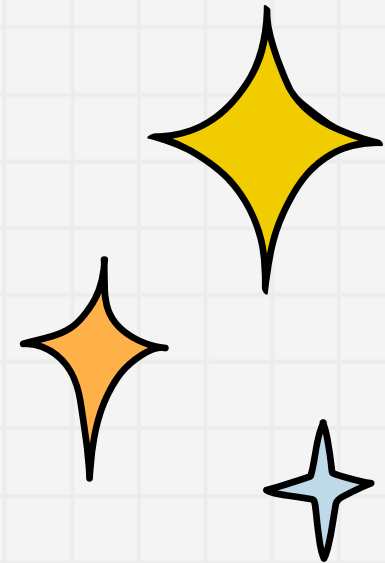

Supresión del hábito



Revisión a los 3 días



RESOLUCIÓN COMPLETA DEL CUADRO

Sin recurrencias



DIAGNÓSTICO

Inflamación de ATM bilateral 2ª a
microtraumatismos repetidos por
sobrecarga mecánica



CONCLUSIONES

1

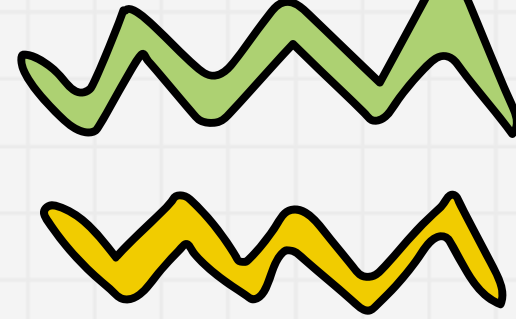
Anamnesis detallada y dirigida

2

Estrategia “watch and wait”

3

Identificación hábitos perjudiciales



MUCHAS GRACIAS

Turno de preguntas

